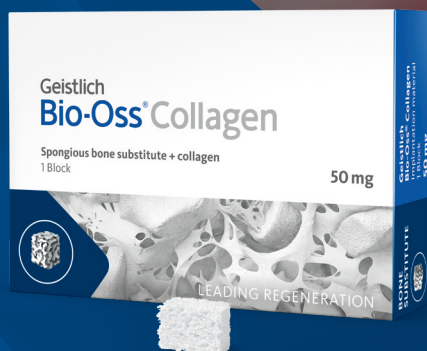

# Uma pequena inovação pode fazer uma grande diferença

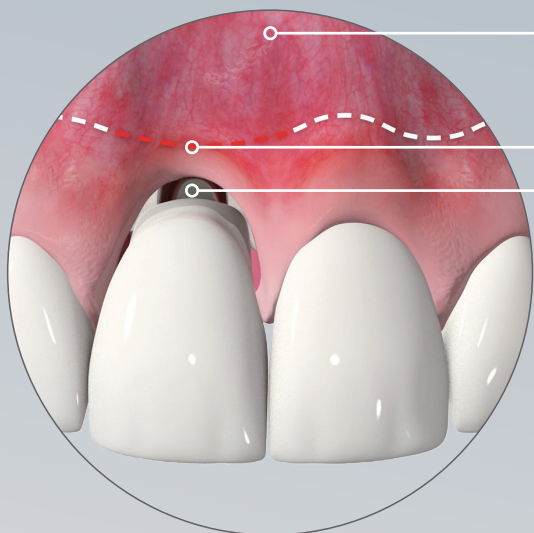
Geistlich Bio-Oss® Collagen

**50mg – Um novo  
tamanho do original  
Geistlich Bio-Oss®  
com 10% de colágeno**



# Prevenir para obter o sucesso

A consequência de uma prevenção deficiente é ...

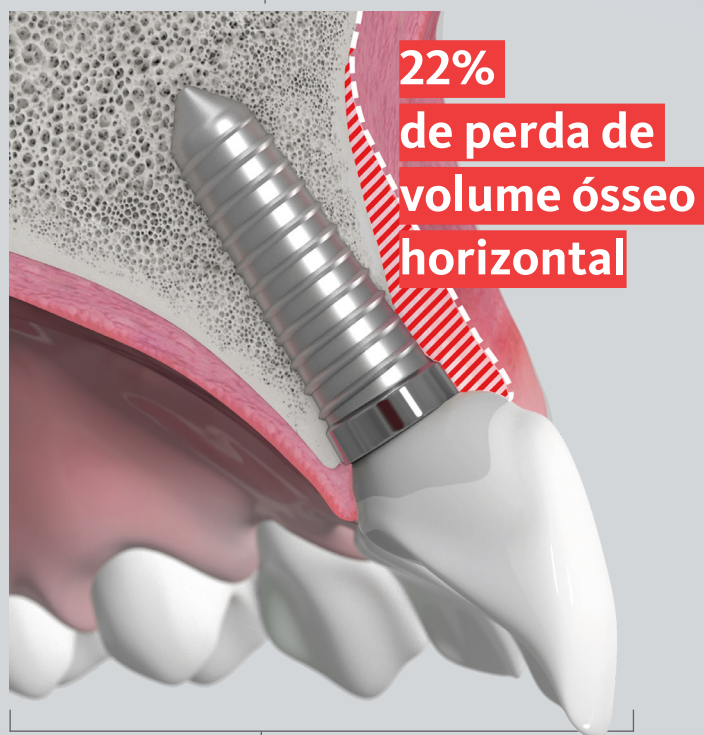

A instalação imediata do implante não consegue manter o volume do rebordo alveolar após a exodontia.<sup>1,2</sup>

Deixando os gaps apenas com coágulo resulta em 2,7 mais remodelação do que no caso de preenchimento dos espaços peri-implantares com Geistlich Bio-Oss Collagen e Geistlich Bio-Gide.<sup>1</sup>

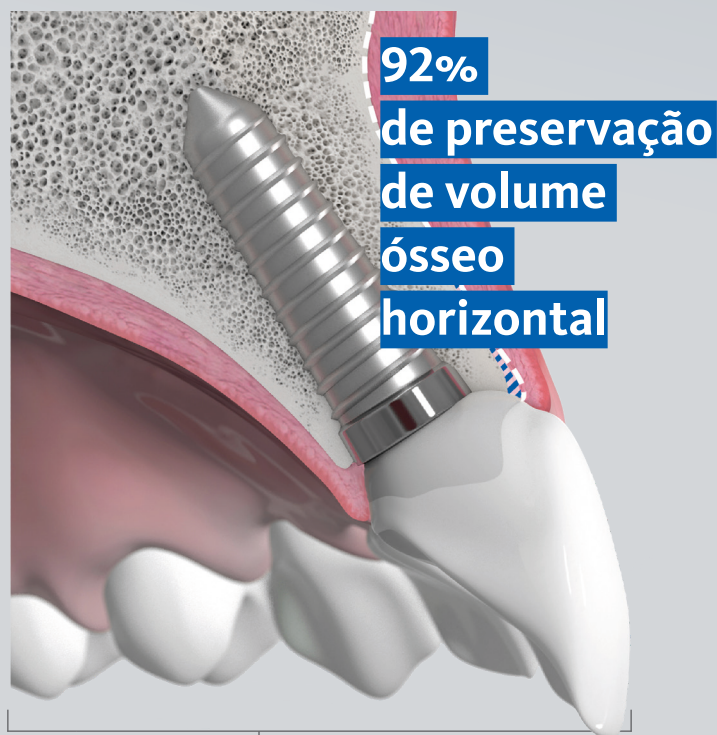A remodelação alveolar horizontal é mais acentuada na zona estética (maxila anterior) e causa atrofia das paredes ósseas vestibulares.<sup>3</sup>

Sem preenchimento do gap  
Após 1 ano



**Reabsorção óssea<sup>1</sup>**  
▶ 22% de perda de volume horizontal  
▶ 1,7mm de perda de volume vertical

Preenchimento do gap com  
Geistlich Bio-Oss<sup>®</sup> Collagen  
Após 1 ano

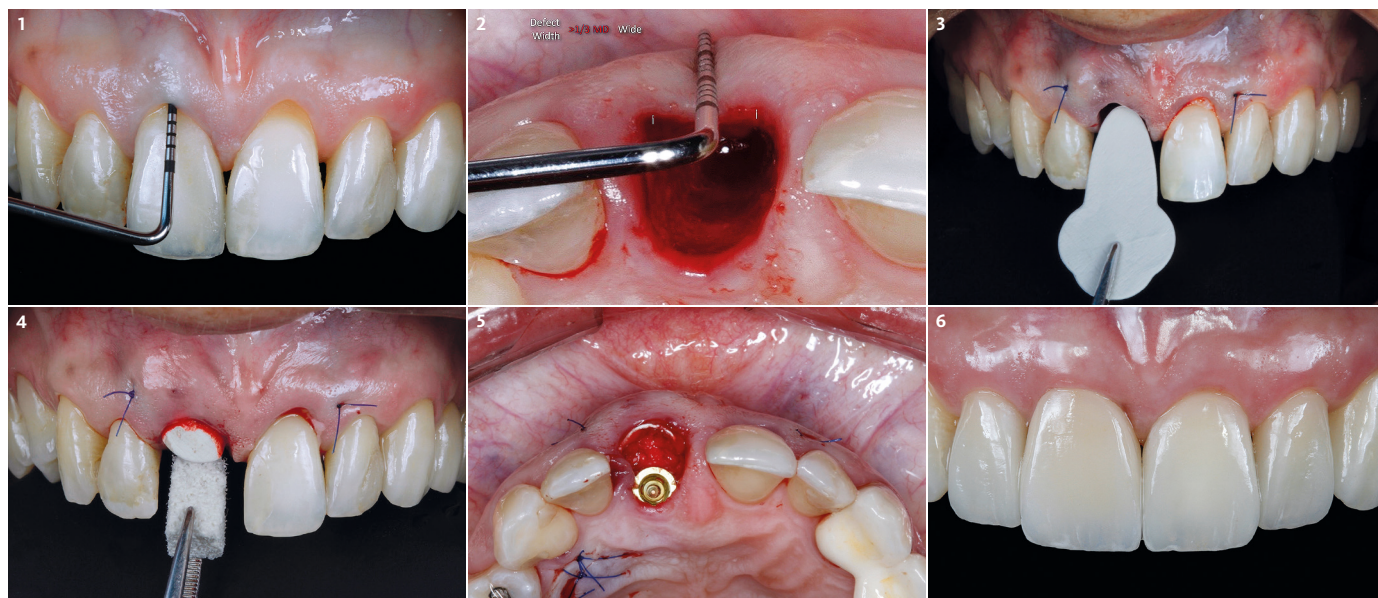


**Preservação máxima de volume ósseo<sup>1</sup>**  
▶ 92% de volume horizontal preservado  
▶ 0,6mm de perda de volume vertical



# Instalação imediata do implante em alvéolo com defeito na parede óssea vestibular

Prof. Julio C. Joly, Prof. Robert C. da Silva, Prof. Paulo F. M. de Carvalho, Dr. Victor Clavijo | São Paulo, Brasil



1 O exame inicial mostra uma profundidade de sondagem de 9,0 mm indicando fratura da raiz. A CBCT identifica perda extensiva da parede óssea vestibular.

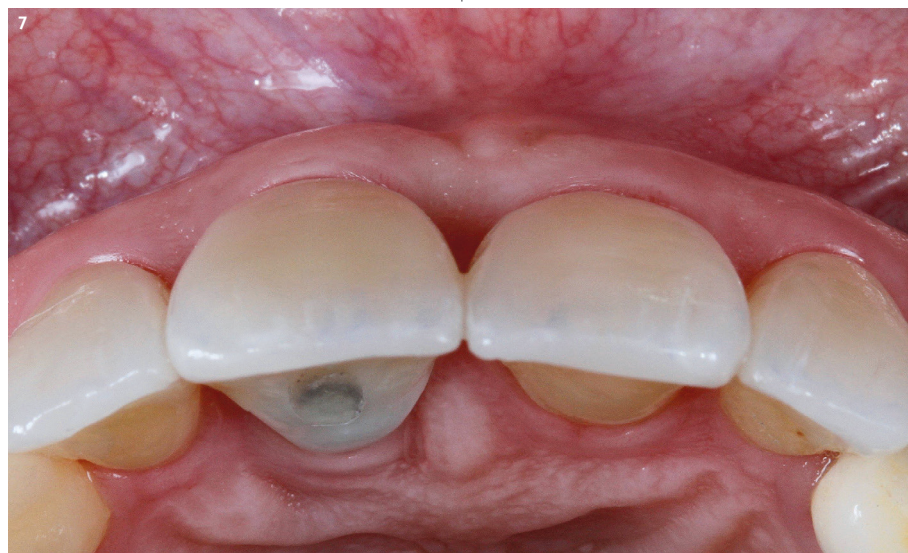2 Pressionando suavemente com a sonda periodontal no defeito, é possível detectar a profundidade e largura do defeito em U.

3 Após o enxerto em alvéolo com defeito e cobertura da recessão dos dentes 11 e 21, Geistlich Bio-Gide® Shape é colocada debaixo do enxerto e do periosteio.

4 Geistlich Bio-Oss® Collagen é colocado para preencher o gap, devendo a membrana exceder, pelo menos, 3 mm do defeito no plano apical e lateral.

5 Os biomateriais preenchem os espaços e apoiam os tecidos, mantendo ao mesmo tempo o volume ósseo necessário.

6 A coroa provisória inserida imediatamente após o procedimento regenerativo e à instalação do implante é substituída pela coroa final depois de 6 meses de cicatrização.



7 Vista oclusal da restauração final com um perfil de emergência agradável 6 meses depois da regeneração e implantação imediata simultâneas.

“Geistlich Bio-Oss® Collagen pode compensar eficazmente os padrões de reabsorção óssea que ocorrem naturalmente a seguir à exodontia, o que, como sabemos, pode afetar a estética e causar instabilidade dos tecidos moles.”

PROF. ROBERT C. DA SILVA



50mg – Um novo tamanho do original  
Geistlich Bio-Oss®  
com 10% de colágeno





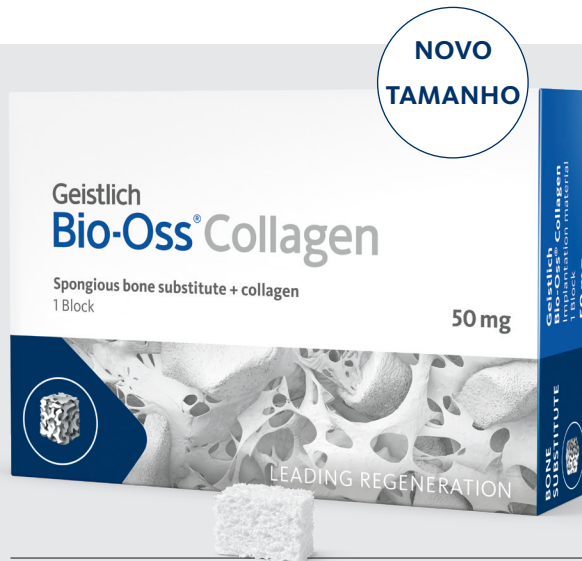Mais informações sobre os nossos parceiros de distribuição:  
[www.geistlich-biomaterials.com](http://www.geistlich-biomaterials.com)

#### Fabricante

Geistlich Pharma AG  
Business Unit Biomaterials  
Bahnhofstrasse 40  
6110 Wolhusen, Switzerland  
Telefone +41 41 492 55 55  
Fax +41 41 492 56 39  
[www.geistlich-biomaterials.com](http://www.geistlich-biomaterials.com)

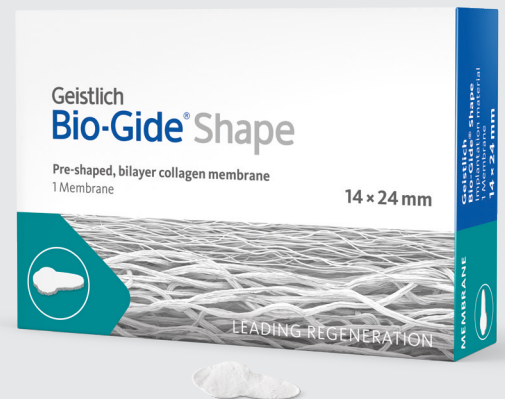#### Filial Brasil

**Geistlich Pharma do Brasil**  
Av. Brig. Faria Lima  
1461 – 13 andar – cj. 131/134  
01452-002 São Paulo, SP, Brasil  
Tel. +55 11 3097 25 55  
Fax +55 11 3097 25 50  
[info@geistlich.com.br](mailto:info@geistlich.com.br)  
[www.geistlich.com.br](http://www.geistlich.com.br)



#### Geistlich Bio-Oss® Collagen

Geistlich Bio-Oss® (grânulos pequenos) + 10% de colágeno (suíno)  
Tamanhos: 50mg (2,5 × 5,0 × 7,5mm), 100mg (5,0 × 5,0 × 7,0mm),  
250mg (7,0 × 7,0 × 7,0mm), 500mg (10,0 × 10,0 × 7,0mm)



#### Geistlich Bio-Gide® Shape

Membrana de colágeno bicamada pré-cortada Tamanho:  
14 × 24 mm



“Geistlich Bio-Oss® Collagen 50mg foi o tamanho ideal de substituto ósseo para a preenchimento dos gaps entre o implante e a parede vestibular com o objetivo de manter o volume de tecido duro e mole ao longo da osseointegração e da cicatrização.”

DR. JUSTIN KANG | NEW JERSEY, EUA

- 1 Cardaropoli, D. et al. IJPRD 2014;34:631-637. (estudo clínico)
- 2 Vignoletti, F. & Sanz, M. Periodontology 2000 2014;66:132–152. (estudo clínico)
- 3 Sanz, M., et al. Clin Oral Implants Res. 2017 Aug;28(8):902-910. (estudo clínico)