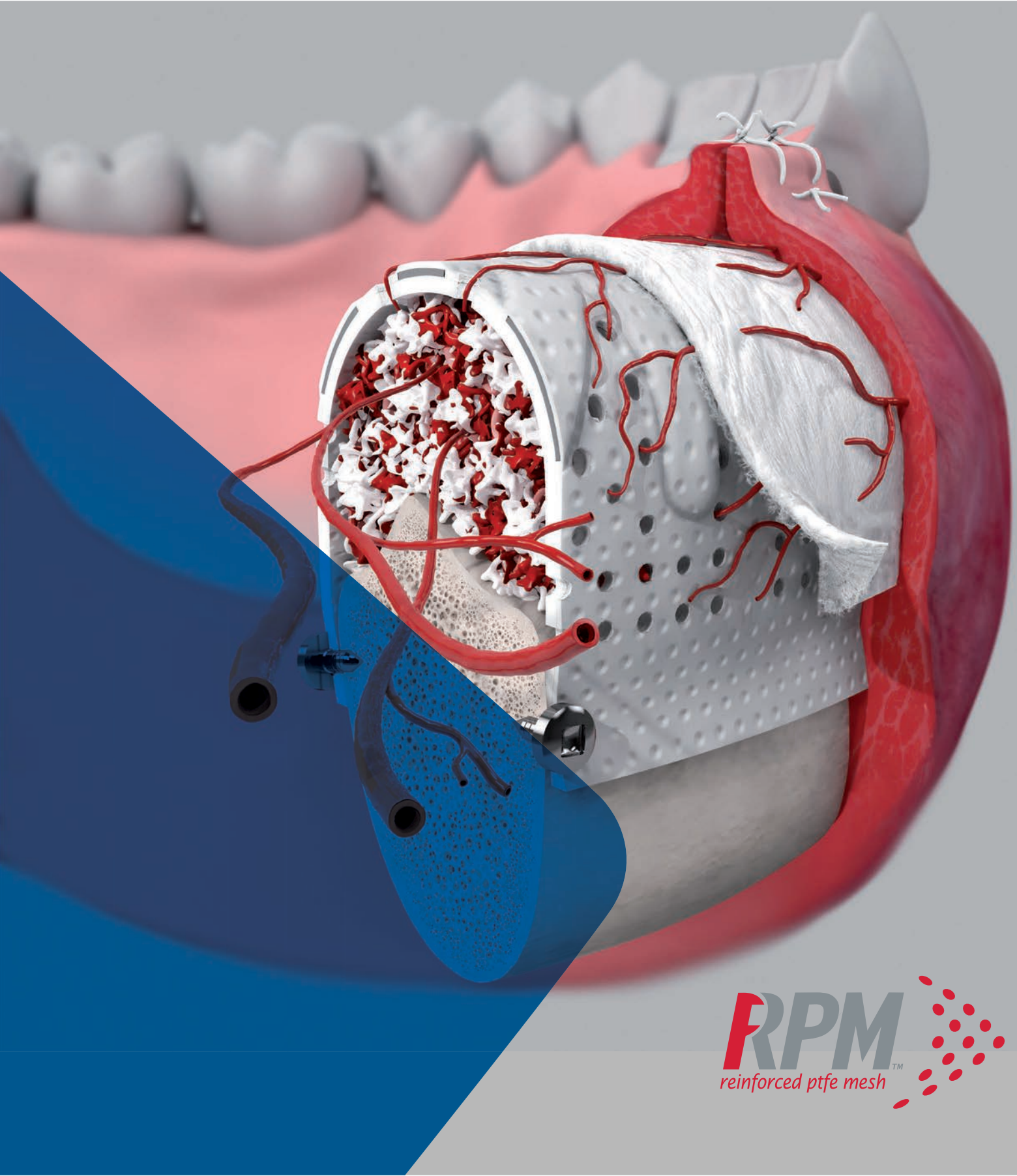


LEADING REGENERATION

**Geistlich**  
Biomaterials

# Reforce, Revascularize, Regenerate



**RPM**<sup>™</sup>  
reinforced ptfе mesh

## Enfrentando desafios com aumentos verticais...



### Estabilidade

- > Os defeitos verticais são difíceis de tratar e estabilizar<sup>1</sup>
- > São necessárias ferramentas de “criação de espaço”<sup>1</sup>



### Vascularização

- > Grandes volumes ósseos são um desafio para a revitalização<sup>2</sup>
- > A vascularização completa do enxerto é fundamental para a formação de novos ossos<sup>1</sup>

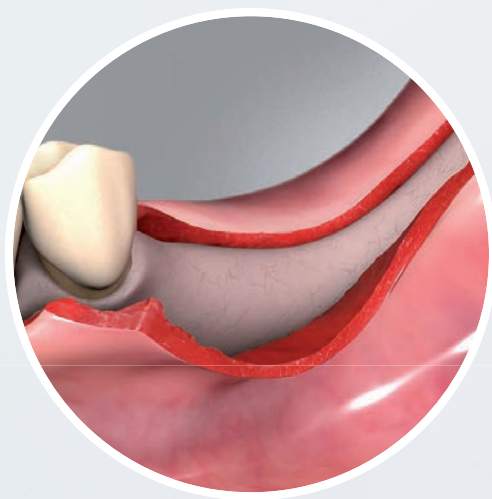


### Volume Ósseo

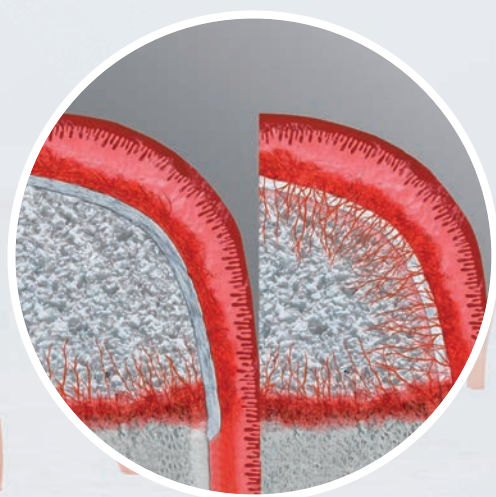
- > Um volume ósseo insuficiente pode não permitir uma colocação do implante e a proximidade do nervo mandibular é um desafio<sup>3</sup>
- > Estética: aumento ósseo adicional é necessário em 90% dos locais cirúrgicos de implantes<sup>4</sup>



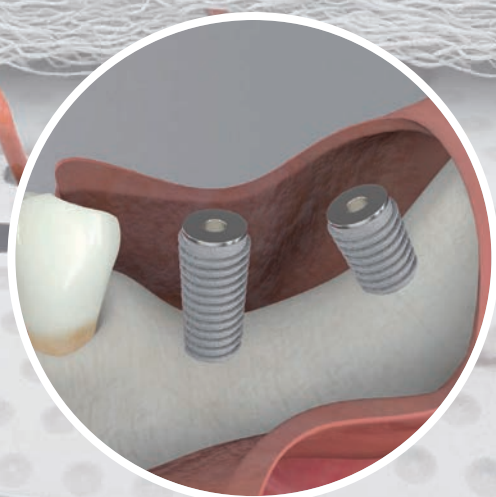
... e as conseqüências se nenhuma medida apropriada for tomada



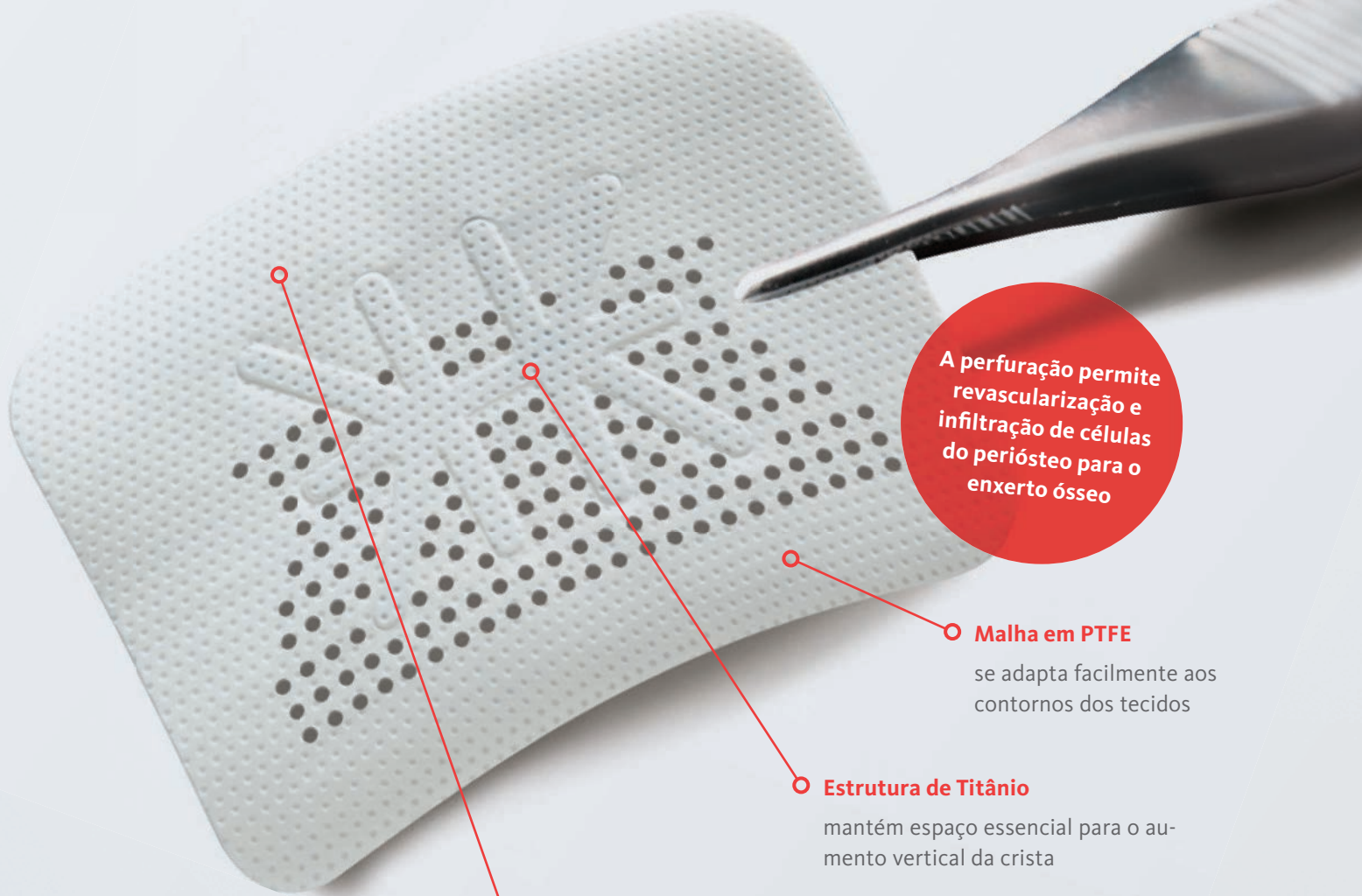- > O colapso apenas das membranas não reforçadas resultará em volume ósseo insuficiente<sup>1</sup>
- > A capacidade de fazer espaço é a chave para o osso vertical aumento<sup>1</sup>



- As membranas convencionais de barreira PTFE representam uma abordagem estabelecida para reconstruir a altura vertical<sup>1</sup>, mas:
- > Não permitir a revascularização a partir do periósteo circundante<sup>5</sup>



- > A colocação de um implante no osso disponível, mas não na posição protética correta, pode comprometer o sucesso a longo prazo<sup>6</sup>
- > A regeneração óssea utilizando biomateriais de rápida reabsorção pode comprometer a extensão da manutenção do volume ósseo<sup>7</sup> e sucesso a longo prazo<sup>8</sup>



A perfuração permite revascularização e infiltração de células do periósteo para o enxerto ósseo

**Malha em PTFE**

se adapta facilmente aos contornos dos tecidos

**Estrutura de Titânio**

mantém espaço essencial para o aumento vertical da crista

**Lado especial não perfurado para lingual**

Projetado para diminuir o crescimento de tecidos moles, facilitando a remoção



**Geistlich Bio-Gide®**

**Revascularização**

A estrutura natural de colágeno da Geistlich Bio-Gide® permite uma vascularização rápida e homogênea e oferece uma ótima integração tecidual e estabilização de feridas.<sup>9</sup>

**Impede o crescimento de tecidos moles**

O lado liso da Geistlich Bio-Gide® impede o crescimento de tecido mole no defeito e serve como um andaime para a fixação de fibroblastos.<sup>9, 10, 11, 12, 13</sup>

**Garantia de tecidos moles**

Exposições potenciais podem ser antecipadas cobrindo telas não reabsorvíveis com Geistlich Bio-Gide® para obter uma melhor cicatrização dos tecidos moles.<sup>11, 14</sup>



**Geistlich Bio-Oss®**

**Estrutura bimodal de poros<sup>15</sup>**

Esta característica inicia a formação óssea de alto nível na superfície de Geistlich Bio-Oss®.<sup>16</sup>

**O potencial regenerativo**

Os excelentes resultados da ROG com Geistlich Bio-Oss® e Geistlich Bio-Gide® são em grande parte devido à sua Biofuncionalidade insuperável.<sup>8, 17, 18, 19, 20</sup>

**100% de compromisso com a regeneração de tecidos**

Numerosos testes confirmam resultados excepcionais a longo prazo e resultados estéticos estáveis com Geistlich Bio-Oss® para seus pacientes.<sup>8, 17, 22</sup>

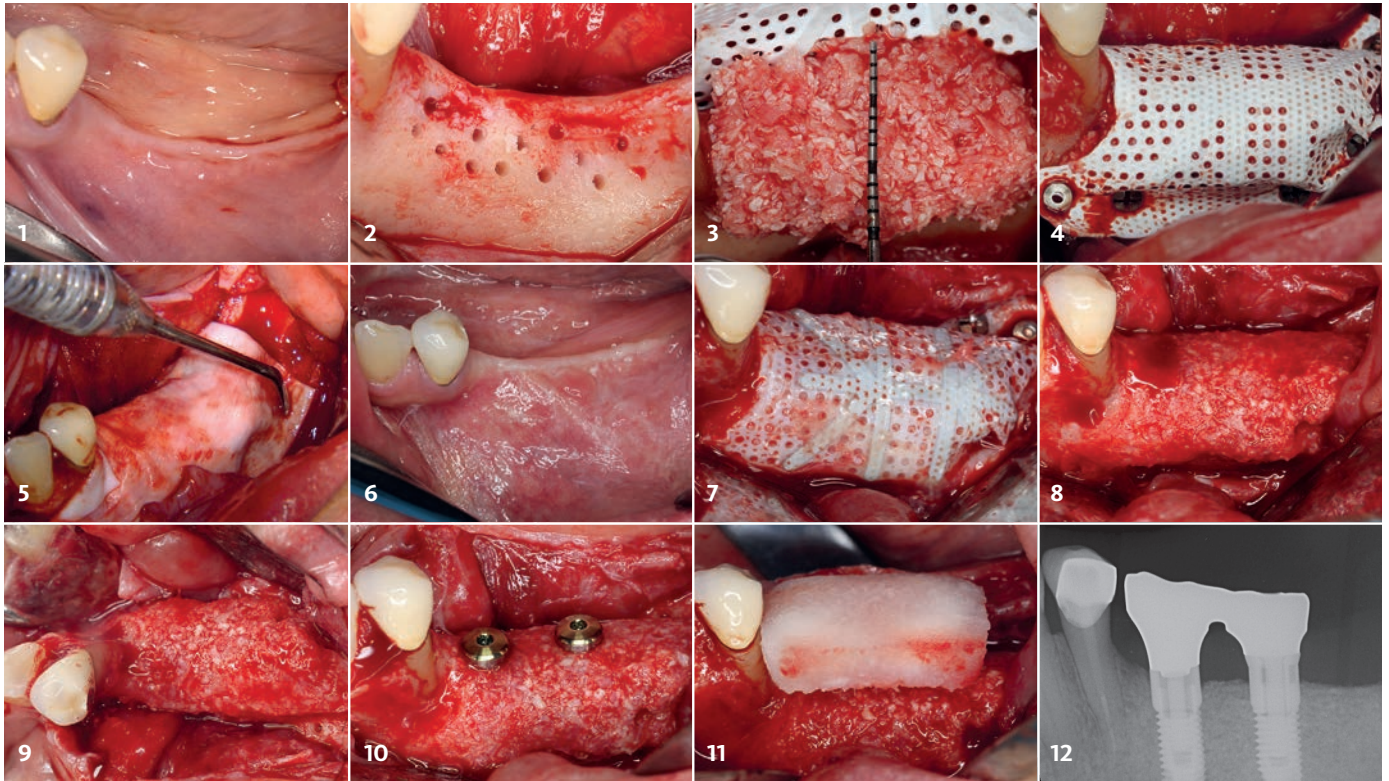


# Aumento vertical da crista tratada com Geistlich Bio-Gide®, Geistlich Bio-Oss® e RPM™



“Com a nova RPM™, chego o mais próximo possível dos resultados do osso regenerado vital como com a Sausage Technique™, mas para o aumento vertical do osso”.

Surgery by Dr. Istvan Urban (Hungary)



- 1 Avaliação pré-operatória demonstrando perda óssea significativa, antes do aumento vertical da crista.
- 2 Vista vestibular do local do defeito mandibular posterior. O osso cortical foi perfurado para aumentar o suprimento de sangue.
- 3 RPM™ foi assegurado na lingual antes de aplicar um 1:1 mistura de osso autógeno e Geistlich Bio-Oss®.
- 4 RPM™ foi fixado sobre o enxerto ósseo com pinos e parafusos de titânio.
- 5 Geistlich Bio-Gide® é colocado em cima da RPM™ evitando crescimento precoce de tecidos moles, permitindo a vascularização do enxerto.
- 6 Visão vestibular do tecido mole 9 meses após o aumento vertical do osso.
- 7 RPM™ exposto a 9 meses, após a abertura do retalho.
- 8 Vista vestibular do local cirúrgico regenerado aos 9 meses demonstra osso bem vascularizado.
- 9 A visão oclusal do local cirúrgico regenerado aos 9 meses demonstra osso bem vascularizado.
- 10 Colocação do implante no osso recém regenerado.
- 11 Geistlich Fibro-Gide® (15x20x6mm) foi colocado em cima de dois implantes, para aumentar a espessura dos tecidos moles.
- 12 Radiografia Periapical 1 ano pós-operatória, demonstra a estabilidade do implante e a formação óssea madura após o aumento vertical e o espessamento dos tecidos moles.

## References

- 1 Elgali I et al. Eur J Oral Sci. 2017 Oct;125(5):315-337 (clinical review)
- 2 Fernandez de Grado G et al. J Tissue Eng. 2018 Jun 4;9:2041731418776819 (clinical and pre-clinical review)
- 3 Chiapasco M et al. Clin Oral Implants Res. 2018 Jul;29(7):725-740 (clinical study)
- 4 Lang NP et al. Clin Oral Implants Res. 2007 Apr;18(2):188-96 (clinical study)
- 5 De Marco AC et al. Int J Oral Maxillofac Implants. 2005 Nov-Dec;20(6):867-74 (pre-clinical)
- 6 Chiapasco M & Casentini P. Periodontol 2000. 2018 Jun;77(1):213-240 (clinical review)
- 7 Schneider D et al. J Clin Periodontol. 2014 Jun;41(6):612-7 (clinical study)
- 8 Jung RE et al. Clin Oral Implants Res. 2013 Oct;24(10):1065-73 (clinical study)
- 9 Rothamel D et al. Clin Oral Implants Res. 2005 Jun;16(3):369-78 (pre-clinical study)
- 10 Schwarz F et al. Clin Oral Implants Res. 2006 Aug;17(4):403-9 (pre-clinical study)
- 11 Tal H et al. Clin Oral Implants Res. 2008 Mar;19(3):295-302 (clinical study)
- 12 Zitzmann NU et al. Int J Oral Maxillofac Implants 1998 Jul-Aug;13(4):576 (clinical study)
- 13 Rothamel D et al. Clin Oral Implants Res. 2004 Aug;15(4):443-9 (pre-clinical study)
- 14 Becker J et al. Clin Oral Implants Res. 2009 Jul;20(7):742-9 (clinical study)
- 15 Data on file, Geistlich Pharma AG, Switzerland
- 16 Traini T et al. J Periodontol. 2007 May;78(5):955-61 (clinical study)
- 17 Jensen SS et al. J Periodontol. 2014 Nov;85(11):1549-56 (clinical study)
- 18 Galindo-Moreno P et al. Clin Oral Implants Res. 2010 Feb;21(2):221-7 (clinical study)
- 19 Orsini G et al. Oral Dis. 2007 Nov;13(6):586-93 (clinical study)
- 20 Degidi M et al. Oral Dis. 2006 Sep;12(5):469-75 (clinical study)
- 21 Degidi M et al. Clin Implant Dent Relat Res. 2009 Sep;11(3):178-82 (clinical study)
- 22 Buser D et al. J Periodontol. 2013 Nov;84(11):1517-27 (clinical study)



Mais informações:  
www.geistlich.com.br

**Geistlich Pharma AG**  
Business Unit Biomaterials  
Bahnhofstrasse 40  
6110 Wolhusen, Switzerland  
Phone +41 41 492 55 55  
Fax +41 41 492 56 39  
www.geistlich-biomaterials.com

**Geistlich Pharma do Brasil**  
Av. Brig. Faria Lima, 1461 - 13 andar - cj. 131/134  
01452-002 - São Paulo - Brasil  
TEL: (11) 3097-2555 ou (11) 4118-1777  
info@geistlich.com.br

**Fabricante da RPM™**  
Osteogenics Biomedical  
4620 71st St #78  
Lubbock, TX 79424 USA

## RPM™ – Configurações dos Tamanhos

### Formatos Retangulares



**RPM200PS**  
20 x 25 mm



**RPM200PL**  
25 x 30 mm



**RPM200XL**  
30 x 40 mm



**RPM200XLK**  
30 x 40 mm



**RPM200XLKM**  
30 x 40 mm



**RPM200K2**  
40 x 50 mm



**RPM200BL**  
17 x 25 mm



**RPM200PST**  
25 x 36 mm

### Formatos com pontos de fixação



**RPM200PLT**  
30 x 41 mm



**RPM200ATC**  
24 x 38 mm



**RPM200ATCM**  
24 x 38 mm



**RPM200PTC**  
38 x 38 mm

### Formatos Interproximais



**RPM200PTCM**  
38 x 38 mm



**RPM200PD**  
38 x 38 mm



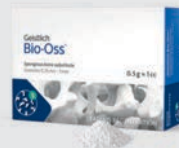**RPM200PDMR**  
38 x 38 mm



**RPM200PDML**  
38 x 38 mm

## Biomateriais Geistlich

### Substitutos Ósseos



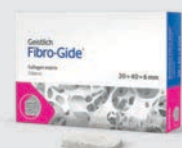**Geistlich Bio-Oss®**  
0.25–1 mm (Small)  
1–2 mm (Large)

### Membranas



**Geistlich Bio-Gide®**  
13 x 25 mm  
25 x 25 mm  
30 x 40 mm

### Matrizes



**Geistlich Fibro-Gide®**  
15 x 20 x 6 mm  
20 x 40 x 6 mm

> Saiba mais sobre os produtos aqui: [www.geistlich.com.br](http://www.geistlich.com.br)

Geistlich Biomaterials:

